

CAPÍTULO IX.

Un Caso Clínico: **Miopericarditis, con valores positivos de Troponina I (TnI) o Troponina T (TnT).**

J. I. A. Soler Díaz, R. Navarro Castelló, G. Grau Jornet.

MIOPERICARDITIS AGUDA DE ORIGEN VÍRICO.

Historia Clínica. Servicio de Cardiología. Hospital "Virgen de los Lirios". Alcoy. Alicante. España.

Mujer de 20 años de edad. Fecha de Ingreso: 8/3/2001

Fecha de alta médica: 18/3/2001

Antecedentes personales: Alergia primaveral. Intervenida de hernia inguinal en la infancia. No RAM.

Evolución: presenta desde 48 horas antes del ingreso, un cuadro de febrícula, asociado a mialgias generalizadas.

Presentando, la noche del ingreso un cuadro de dolor centro-torácico, opresivo, con irradiación al cuello y ambos brazos, con empeoramiento marcado con la inspiración profunda y con el decúbito.

Con la sospecha de Miopericarditis Aguda, se inicia tratamiento con antiinflamatorios, con mejoría clínica en las primeras 24 horas, con desaparición del dolor y permaneciendo asintomática hasta el alta médica.

Examen Físico:

- AC: Tonos rítmicos, No soplos, ni roce.
- AP: Dentro de la normalidad.
- TA: 100 / 60
- Apirética.

Otros datos:

- Análisis Clínicos:
 - Glucemia: 80
 - Urea: 36
 - Creatinina: 0.9
 - Na: 138
 - K: 4.8
 - Colesterol Total: 188
 - Triglicéridos: 121
 - Bilirrubina Total: 0.2
 - GOT: 105

- GPT: 227
 - CPK Total: 45
 - GGT: 37
 - TSH: 1.3
 - T4: 1.28
 - Hematocrito : 39
 - Hemoglobina : 13.7
 - Recuento leucocitario: 4 700
 - Neutrófilos segmentados: 31 %
 - Linfocitos: 59 %
 - Eosinófilos: 1,9%
 - I. N. R.: 1.02
 - I. Quick: 97
 - Toxoplasma: negativo.
 - ACCitomegalovirus IgG e IgM: POSITIVOS.
 - Hepatitis C y B: negativo.
 - Epstein – Barr IgM: negativo.
 - Reacción de Mantoux: negativa.
 - CPK Total al ingreso: 1097
 - Troponina I al ingreso: 4.09 (positiva).
 - Mioglobina al ingreso: > 320 (positiva).
 - Niveles de fármacos: Drogas de Abuso:
 - Cannabinoides: negativo.
 - Cocaína: negativo.
 - Anfetamina: negativo.
 - Opiáceos: Positivo (se le administró, en la Unidad de Vigilancia Intensiva, Termalgin Codeína).
- ECG: RS. BIRD. Elevación del segmento ST de concavidad superior de 1 – 2 mm de V3 – V6, II, I y AVL. Evolución hacia la normalización en ECG
 - RX: Dentro de la normalidad.
 - ECO: Dentro de la normalidad, sin apreciar alteraciones de la contractilidad segmentaria del Vi, ni derrame pericárdico.

Juicio Diagnóstico:

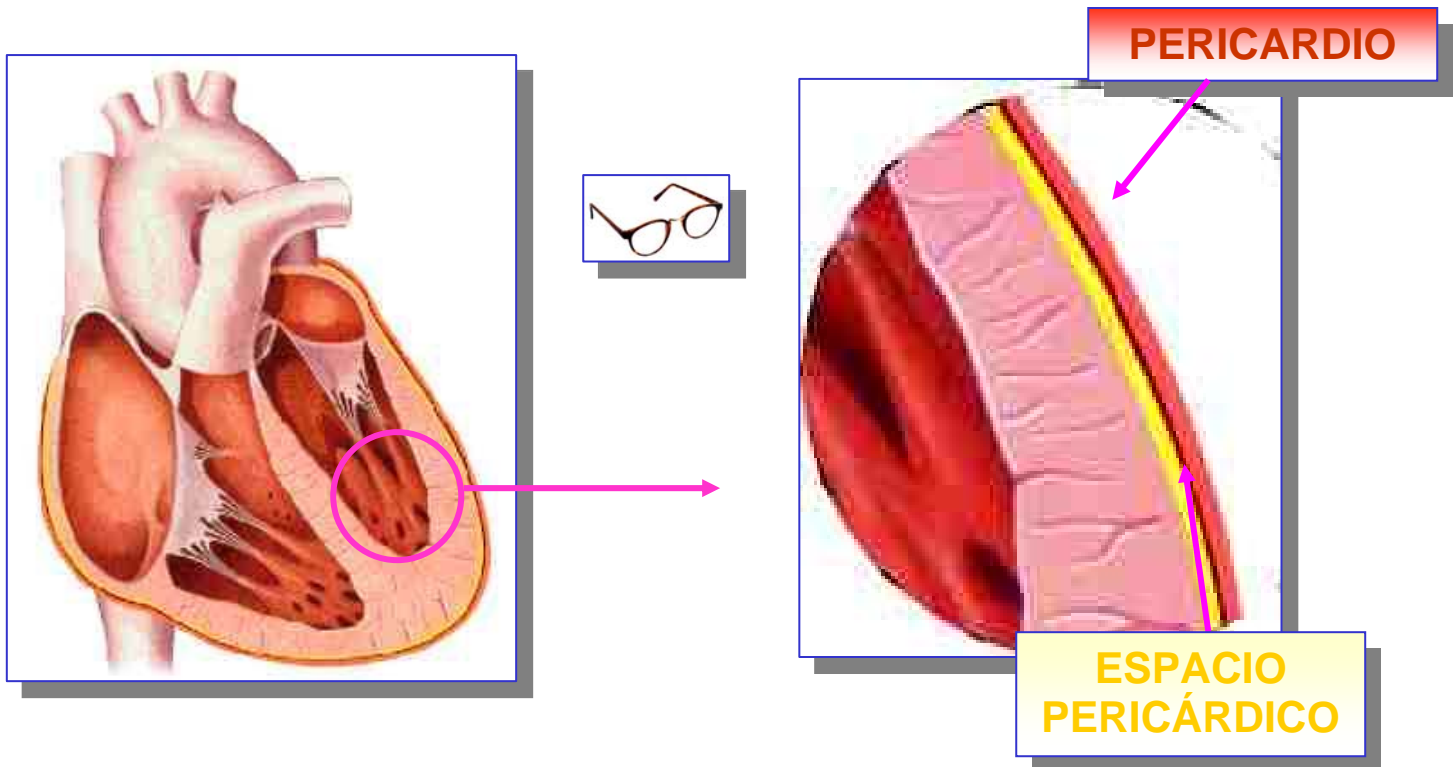
- **Miopericarditis aguda de origen vírico.**
- **AC CMV (citomegalovirus) IgM: Positivo.**
- **Afectación Hepática por el virus.**
- **NECROSIS MIOCÁRDICA** (Troponina I cardíaca: 4.09 ng/mL).
- **No IAM.**

CONCLUSIONES.

LA TROPONINA I o Ia T, DETECTA LA NECROSIS MIOCÁRDICA, INDEPENDIENTEMENTE DE LA CAUSA QUE LA PROVOQUE.

EN ESTE CASO, VEMOS QUE, LA TROPONINA ES POSITIVA, Y NO HAY UNA OBSTRUCCIÓN CORONARIA O UN IAM.

SE HA PRODUCIDO NECROSIS MIOCÁRDICA DEBIDO A UNA PERICARDITIS PROVOCADA POR CITOMEGALOVIRUS.



Fin.